EIN FALL
VON
CARCINOM DES OVARIUM
IM JUGENDLICHEN ALTER.

INAUGURAL-DISSERTATION
ZUR ERLANGUNG
DER
DOKTORWÜRDE
IN DER
MEDIZIN, CHIRURGIE UND GEBURTSHILFE
UNTER DEM PRÄSIDIUM
VON
Dr. JOHANN VON SÄXINGER
O. Ö. PROFESSOR DER GEBURTSHILFE UND VORSTAND DER FRAUENKLINIK
DER MEDIZINISCHEN FAKULTÄT IN TÜBINGEN
VORGELEGT
VON
EMIL BAADER
APPROB. ARZT AUS MÜNSINGEN.

TÜBINGEN,
VERLAG VON FRANZ PIETZCKER
1895.

Im Wintersemester 1894/95 wurde in der Tübinger Frauenklinik mittelst Laparotomie bei einem 15jährigen Mädchen ein solider Ovarialtumor entfernt. Der Fall, der in verschiedener Hinsicht manches Interessante bot, wurde mir von Herrn Professor Dr. von Säxinger zur Bearbeitung überlassen, wofür ich ihm an dieser Stelle meinen Dank ausspreche.

Der mir überwiesene Fall ist folgender:

Johanna G. aus W., 15 Jahre alt.

Anamnese: Patientin wurde am 26. XI. 1894 in die Klinik aufgenommen. Die Periode trat erst vor 8 Monaten ein und war unregelmässig; die letzte Periode hatte Patientin vor 5 Wochen. Seit ungefähr $^3/_4$ Jahren bemerkte Patientin ein sehr rasches Zunehmen und Grösserwerden ihres Unterleibs, seit dieser Zeit ist sie auch bedeutend magerer geworden. Das Befinden war ein gutes, Schmerzen im Unterleib waren nicht vorhanden.

Status praesens vom 26. XI. 1894. Patientin ist für ihr Alter gut entwickelt, aber mässig gut genährt, völlig fieberlos, bei gutem Appetit, Stuhlgang und Wasserlassen in Ordnung. Das Abdomen ist ausgefüllt und vorgewölbt durch einen, besonders in der rechten Bauchhälfte liegenden Tumor, der längs ovoid ist, nach oben bis zum rechten Rippenbogen reicht und nach abwärts in das kleine Becken sich erstreckt.

Der Tumor ist nahezu steinhart, oberflächlich glatt, an der rechten Kante dagegen grobhöckerig und furchig. Die Bauchdecken sind über dem Tumor verschiebbar; der Tumor selbst ist, soweit es seine Grösse erlaubt, beweglich und mit Schmerzen nach oben zu dislozieren. An den abhängigen Partieen ist beiderseits tympanitischer Schall. Die grösste Peripherie des Abdomens beträgt 80,0 cm; das Gewicht der Patientin 104 Pfd.

Die innere Untersuchung ergiebt folgendes:

Im Becken fühlt man ein konisches, sehr hartes, grobhöckeriges Segment des Tumors, das sich nach oben hinaufschieben lässt. An die hintere Seite des Segments legt sich die Vaginalportion eng an. Die Sonde geht gerade nach hinten 7 cm ein. Der Uterus selber ist nicht herauszutasten, jedoch fühlt man an der Portio und mit Hilfe der eingeführten Sonde, dass der Uterus bei Bewegungen des Tumors nach oben unten liegen bleibt.

Bei Dislokation des Tumors nach der rechten Seite hat man den Eindruck, als ob derselbe von links ausgehen würde. Vom Mastdarm aus lässt sich ein Teil der Hinterfläche des Uterus abtasten. Infiltrationen oder Metastasen sind nicht zu fühlen. — Bei wiederholt vorgenommener Untersuchung war der Befund stets derselbe, Schmerzen im Bauch waren weder spontan noch bei Berührung oder Bewegung vorhanden, der ganze Tumor liess sich ziemlich leicht bewegen. Trotz der guten Kost nahm die Patientin an Körpergewicht nicht zu, ebenso wurde das Aussehen kein besseres, so dass man sich zur Operation entschloss. Unmittelbar vor derselben zeigte eine nochmalige Untersuchung denselben Befund, nur war der Tumor etwas gewachsen, nirgends waren an demselben weichere Stellen oder

cystische Partieen nachweisbar, so dass er für einen ganz soliden, sehr harten Tumor gehalten werden musste.

Am 5. I. 1895 wurde die Laparotomie ausgeführt durch Herrn Professor Dr. von Säxinger unter Assistenz der Herren Dr. Winternitz, Dr. Sarwey und Dr. Krauss.

Die Bauchhöhle wird durch einen vom Nabel bis zur Symphyse reichenden Schnitt eröffnet. Nach Eröffnung der Bauchhöhle entleert sich viel ascitische Flüssigkeit. Da der solide grosse Tumor sich nicht aus der Bauchhöhle herauswälzen lässt, wird der Schnitt ziemlich weit nach oben über den Nabel hinauf verlängert. Mit grosser Mühe gelingt es, den Tumor herauszufördern. Derselbe erweist sich als ganz solid, hart und geht mit einem drei Querfinger breiten, sehr blutreichen Stiel vom rechten Ovarium aus. Der Stiel wird in zwei Partieen unterbunden, der Tumor abgeschnitten. Metastasen oder Verwachsungen waren keine vorhanden. Die Bauchwunde wird mit 24 Nähten geschlossen und ein Jodoformgazeholzwollwatteverband angelegt.

Der Tumor ist auf dem Durchschnitt vollständig solid nur an einer Stelle, an der Peripherie, ist eine vielleicht kleinfaustgrosse Zerfallshöhle. Der Tumor wiegt 6 Pfd.

Der Tumor wurde im pathologischen Institut untersucht und folgender Befund aufgestellt:

Ein Geschwulststück des Tumors hat aussen eine dicke Schicht festen, homogenen Gewebes, nach innen zeigt es eine wabenähnliche Beschaffenheit und enthält verschiedene grössere und kleinere, anscheinend durch Zerfall entstandene Hohlräume.

Die mittleren, durchlöchert erscheinenden Teile stellen sich dar als ein Kystom mit reichlichem, sehr an Spindelzellen reichen Zwischengewebe. Die äusseren ganz soliden Partieen

sind exquisit carcinomatös, und zwar haben sie den Bau eines Carcinoms, das ganz auffallend den in der Mamma gewöhnlich vorkommenden und dort als tubuläre beziehungsweise klein acinös bezeichneten Krebsen gleicht.

In den carcinomatösen Teilen auf der Grenze zum Carcinom finden sich vielfach unscharf umgrenzte nekrotische Teile. Besonders auffallend sind die in der gleichen Partie gelegenen, scharf umschriebenen, von einer Art Kapsel umgebenen Knocheninseln, die zum Teil Einlagerungen von phosphorsaurem Kalk enthalten, ohne dass aber eine knochenähnliche Struktur daran erkennbar wäre.

Das Zwischengewebe zwischen den verschiedenen histologisch hervortretenden Bestandteilen ist ein wesentlich spindelzelliges, das sehr vielfach den Charakter des Schleimgewebes trägt.

Auch der Inhalt der deutlich ausgebildeten Cysten charakterisiert sich vielfach durch seine intensive Blaufärbung mit Hämatoxylin als schleimartig.

Man kann also die Geschwulst bezeichnen als Mischgeschwulst von Kystom, Carcinom, Myxom und Chondrom.

Die Annahme, dass es sich um die Entwicklung eines Carcinoms auf dem Boden eines Teratoms handle, die durch den Befund von verkalktem Knorpel vielleicht naheliegend erscheinen könnte, kann angesichts des Mangels jeder anderweitig organischen Struktur zurückgewiesen werden.

»Wir geben hier eine Zeichnung des mikroskopischen Befunds an einer der charakteristischen Stellen der Geschwulst«.

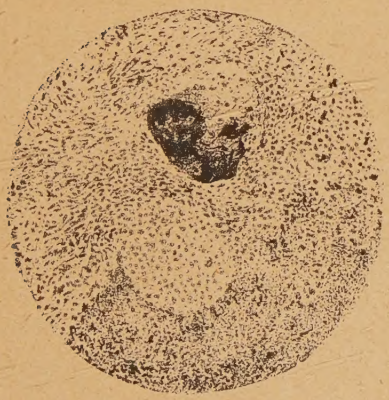

Der Verlauf nach der Operation war ein durchaus glatter und normaler, nur am 5. und 6. Tage nach der Operation war die Temperatur vorübergehend 39,0 und 39,5, dann blieb sie aber ganz normal. An den Tagen des vorübergehenden Fiebers stellten sich Schmerzen im linken Bein ein, zugleich

schwoll der betreffende Oberschenkel an und wurde schmerzhaft. Nach Hochlagerung des Beins und Anwendung von Priessnitz'schen Umschlägen ging die Schwellung bald wieder zurück. Am 10. Tage wurden die Nähte entfernt, die Wunde war sehr schön per primam geheilt. Am 23. Tage nach der Operation konnte die Patientin zum erstenmal aufstehen. Das Aufstehen wird gut vertragen und täglich wiederholt, der Appetit war gut, ebenso die Verdauung. Auffallend war es, dass Patientin, welche nach der Operation sich durchgehends wohl fühlte und nur an zwei Abenden fieberte trotz der reichlichen Nahrung und viel Wein, sich doch nicht erholte, stets blass und mager aussah.

Am 5. Februar, also 31 Tage nach der Operation, fühlte Patientin sich sehr schwach, sah auch blass und schlecht aus, gleichzeitig atmete sie schwer und rasch. Eine genaue Untersuchung der Lungen ergab nichts krankhaftes, die Temperatur am selben Abend betrug 39,6 und blieb von diesem Tage an mit geringen Schwankungen nach oben und unten, nahezu dieselbe, während die Morgentemperaturen stets in der Vagina gemessen zwischen 37,3 und 38,9 schwankten, vorwiegend aber unter 38,0 sich bewegten.

Am 6. Februar verfiel Patientin rasch, machte den Eindruck einer Schwerkranken, sah sehr schlecht aus, atmete rasch und schwer. Bei der Untersuchung der Lungen fand sich rechts eine 3 Querfinger breite Dämpfung, über derselben war Bronchialatmen zu hören, der Pectoralfremitus war verstärkt. Husten, Auswurf und Schmerzen waren nicht vorhanden. Allmählich nahm die Dämpfung rechts immer mehr zu, so dass am 20. Februar die ganze rechte Seite bis auf eine kleine Stelle im Oberlappen völlig gedämpft war. Bei anhaltend hoher

Abendtemperatur, später vollständigem Mangel an Appetit, verfiel Patientin immer mehr, sie wurde auch durch das mühsame, schwere Atmen, trotz entsprechender Lagerung in ihrer Nachtruhe gestört. Trotz vollständiger Dämpfung fehlten charakteristische Sputa, ebenso waren die Ergebnisse der Auskultation nicht für Pneumonie sprechend.

Am 6. März liess sich auch links an der Lunge eine Dämpfung nachweisen. Der Verfall der Kräfte nimmt täglich zu, der Zustand ist wegen des mühsamen, schweren, raschen Atmens ein trostloser, am 20. März wird Patientin durch einen sanften Tod von ihrem schweren Leiden erlöst, nachdem sie am Januar 1895 operiert worden war.

Die am 21. März vorgenommene Section ergab: Zart gebaute, jugendliche Leiche, mässig gut genährt, Haare nur an den unteren Extremitäten mässig entwickelt. Spärlicher Todenfluks. In der Mittellinie des Bauches eine glatte, völlig gut vernarbte Laparotomiewunde.

Das vorliegende Netz ist streckenweise mit der vorderen Bauchwand im Gebiete der Narbe verwachsen. Auch eine Dünndarmschlinge ist durch Bindegewebsfäden an der Bauchnarbe adhärent. In der Bauchhöhle befinden sich einige Tropfen klarer Flüssigkeit. Die Darmserosa ist von normalem Glanze, die Darmschlingen sind alle frei beweglich mit Ausnahme der früher erwähnten und einer andern, welche durch ein Bündel mit dem Stumpf des Operationsstiels im rechten Parametrium zusammenhängt. Der Operationsstumpf besteht aus einer über bohnengrossen festen Narbe, in der das Bündel der seidenen Ligaturfäden anscheinend intakt sichtbar ist. Der Stumpf ist mit der seitlichen Beckenwand in der Höhe der Linea innominata verwachsen, der Uterus nach rechts verlagert. Die

Leber überragt den Rippenbogen um $1^1/_2$ Handbreite. Das Zwerchfell steht beiderseits an der siebenten Rippe, fühlt sich ungleichmässig resistent an. Die linke Pleurahöhle ist total durch vorn leichter, hinten schwer löslicher Adhäsion verschlossen. Auch die rechts ist grösstenteils verwachsen, doch sind noch zwei voneinander getrennte offene Teile derselben vorhanden, von denen der grössere obere mit einer klaren gelben, der untere mit einer blutigen Flüssigkeit gefüllt ist. Die vorderen Lungenränder erreichen sich oben fast an der Mittellinie. Der Herzbeutel liegt in dreifingerbreiten Streifen frei. Aus dem unteren Teil der linken Pleurahöhle wölben sich mehrere mit hämorrhagischen Auflagerungen bedeckte Tumoren vor. Der Herzbeutel enthält 2 Esslöffel voll klare Flüssigkeit, Das Herz ist von der Grösse einer Faust, normaler Form und schlaffer Konsistenz, enthält eine mässige Menge von dunklen Blutgerinnseln. Die Muskulatur ist blass-grau, rot und schlaff. Die Klappenapparate von normalem Aussehen.

Die linke Lunge im hinteren oberen Teil sehr fest, Gewicht 1400 grm; enthält an seitlichen und mittleren Partieen mächtige, aus einzelnen Knoten zusammengesetzte Geschwulstmassen. Gewicht der rechten Lunge 2070 grm. Sie ist in ein Conglomerat faustgrosser Knoten verwandelt. Von Lungenparenchym ist an der linken Lunge ein dreifingerbreiter Streifen am oberen Rande des Oberlappens und etwa $^1/_4$ des Unterlappens übrig. An der rechten Lunge sind nur noch spärliche Reste des Oberlappens und des Mittellappens alle aber völlig atelektatisch zu erkennen. Die Gestalt der Lunge ist durch die knolligen, sich vielfach ganz über die Oberfläche erhebenden Tumoren völlig verändert. An den Geschwulstnarben lässt sich überall mit Sicherheit erkennen, dass sie aus dem Lungengewebe

hervorgewachsen und die Pleura nun hervorwölben. Sie sind auf der Durchschnittsfläche von markiger weicher Beschaffenheit und sehr buntem Aussehen, indem in die markige gelblich-weisse Grundsubstanz zahlreiche kleinere Blutungen und kleine mit flüssigem, viscidem, hämorrhagischem Inhalt gefüllte Partieen eingesprengt sind. Die Konsistenz, namentlich der grösseren Knoten ist eine so brüchige, dass vielfach beim Herauslösen der Lunge die Tumoren, anstatt der im ganzen zarten Pleuraadhäsionen eingerissen sind. Die Bronchialdrüsen am Lungenhilus sind nur wenig verändert, vergrössert, schwärzlich gefärbt, aber ohne krebsverdächtige Einlagerungen. Die linke Niere ist nicht vergrössert, zeigt geringen Blutgehalt, Konsistenz fest. Die Schnittfläche blassgrau, feuchtglänzend. Die rechte ist erheblich blutreicher als die linke. Metastasen sind in keiner wahrnehmbar. Die Milz ist 11 lang, 8,5 breit und 3,5 dick, sie zeigt an der Oberfläche einige zarte bindegewebige Excrescenzen, die Pulpa ist bräunlich violett, zerfliesst, Follikel deutlich erkennbar. Die Leber ist gross, mässig blutreich, von sehr deutlicher acinöser Zeichnung. Durch die Kapsel schimmern an verschiedenen Stellen umschriebene gelbliche Herde, welche einzelne acini und Gruppen von solchen zu entsprechen scheinen und sich weder durch Prominenz noch erhöhter Konsistenz sonst vom Gewebe abheben; auf der Schnittfläche sind nirgends Stellen zu bemerken, welche als Krebsmetastasen verdächtig sein könnten. Das Parenchym ist überall von vollkommener, gleichmässiger Beschaffenheit. Der Magen enthält Schleim. Das Duodenum enthält ein wenig Inhalt von stark galliger Farbe.

Der Dünndarm ist fast leer, enthält nur wenig gallig gefärbte Massen. In den Payer'schen Plaques finden sich an

verschiedenen Stellen circumscripte Anschwellungen von grauweisslicher Farbe und etwas vermehrter Konsistenz; dicht über der Bauhin'schen Klappe sind auf der Höhe solcher Anschwellungen verschiedentlich kleine Geschwüre erschienen. Im retroperitonealen Bindegewebe findet sich ein Convolut geschwellter Lymphdrüsen, das im Ganzen fast faustgross ist und seine Hauptentwicklung rechts von dem unteren Teil der Lendenwirbelsäule hat, weiter oben aber etwas nach links hinübergreift. Auf der Schnittfläche erscheinen die einzelnen Knoten zumeist markig, milchweiss, vorquillend. Einige derselben, auch trübe, trocken und gelb, der Ductus thoracicus erscheint ganz normal. An den Genitalien findet sich nichts abnormes; das linke Ovarium war völlig normal.

Anatomische Diagnose: Metastatische Carcinose beider Lungen, der abdominalen Lymphdrüsen und des Darms.

Der eben beschriebene Fall ist ebenso wegen seines raschen Verlaufes nach der Operation, als wegen des eigentümlichen mikroskopischen Befundes sehr interessant. Die am 5. Januar 1895 vorgenommene Operation war sehr leicht ausführbar, da der Tumor an keiner Stelle verwachsen und sehr leicht aus dem Bauch zu entfernen war. Der Stiel, obwohl 3 Querfinger breit, war ebenfalls völlig frei von jeder Adhäsion und frei von Metastase. Beim Austasten des kleinen Becken fand sich nirgends etwas für Metastase sprechendes vor, so dass man nach der Operation die Hoffnung hegen durfte, diese werde eine radikale

sein, umsomehr, als auch am Peritoneum, soweit man es besehen konnte, nirgends Metastasen zu sehen waren. Und doch war diese Hoffnung eine trügerische. Trotz des geradezu idealen Verlaufes nach der Operation bei völlig fieberlosem Zustand, stellten sich sehr rasch Recidive ein und zwar in der Lunge, die in verhältnismässig kurzer Zeit die bei der Section gefundenen geradezu grossartigen krebsigen Veränderungen zu Stande brachte, an der Patientin jämmerlich zu Grunde gieng. Durch diese binnen kurzer Zeit so gewaltig wuchernde Recidive präsentiert sich der Fall als ein überaus bösartiges Carcinom, wie solche erfahrungsgemäss gar nicht selten, besonders im jugendlichen Alter vorkommen und trotz bald vorgenommener und unter günstigen Verhältnissen verlaufender Operation doch rasch durch Recidive zum Tode führen. Carcinom des Ovariums ist im jugendlichen Alter keineswegs selten, wenn es auch dem Vorkommen von Cysten, Kystomen und Dermoiden in dieser Zeit entschieden nachsteht; es nimmt unter den soliden Tumoren des Eierstockes eine hervorragende Stelle ein, es ist häufiger als das Fibrom und das Sarcom des Ovariums; es kommt in den verschiedensten Formen vor als Sirrhus, medullares Carcinom, Gallertcarcinom und nicht selten in der papillären Form; und tritt häufig doppelseitig auf. Die Diagnose während des Lebens ist keineswegs leicht, was den Nachweis der Malignität anbelangt, während es meist leicht gelingt nachzu-

weisen, dass der Tumor von dem Ovarium ausgeht, da man häufig von der Vagina oder vom Rectum aus den Stiel des Tumors abtasten kann. Die für Malignität angeblich sprechenden Zeichen: jugendliches Alter, ausserdem Klimacterium doppelseitiger Tumoren, harte, knotige, höckerige Beschaffenheit derselben, rasches Wachstum, Vorhandensein von Ascites, Peritonitis, Schmerzhaftigkeit. Nachweis von Metastasen besonders vom Mastdarm aus im Douglas, rasches Abnehmen des Körpergewichtes, eintretende Kachexie, Aufhören der Menses, Ödeme der Beine sind zwar sehr wertvolle Zeichen für Malignität sprechend, nur sind sie leider häufig gar nicht oder nicht ausgeprägt vorhanden oder nur eines oder mehrerer dieser Zeichen sind da, während andere günstiger zu deutende das Übergewicht haben und bezüglich der Frage, ob maligen oder nicht, schwer entscheiden lassen. Auch in unserem Falle konnten das jugendliche Alter, das rasche Wachstum, der harte höckerige Tumor, das Abnehmen des Körpergewichtes als Zeichen für die Bösartigkeit des Tumors angesehen werden, während andererseits der noch gute Ernährungszustand, das Fehlen aller anderen für Malignität sprechenden Erscheinungen gegen die Annahme von Bösartigkeit zu sprechen schienen. Für die Frage, ob die Operation vorzunehmen sei oder nicht, war der Mangel des sicheren Nachweises von Malignität nicht ausschlaggebend. Die längere Beobachtung des Falles, die wiederholt

vorgenommene genaue Untersuchung liessen berechtigt annehmen, dass der operative Eingriff, was die leichte Entfernung der Geschwulst anbelangt, als ein günstig verlaufender zu prognostizieren sei, was sich auch während der Operation herausgestellt hat, anders wäre der Fall zu beurteilen gewesen, wenn auch nur ein Zeichen einer bereits in der Nachbarschaft vorhandenen Metastase da gewesen wäre; da hätte man nach der prinzipiellen Anschauung an der hiesigen Klinik jeden operativen Eingriff unterlassen, während andere Operateure trotz manifester Malignität und trotz dem Vorhandensein nachweisbarer Metastasen die Operation in solchen Fällen befürworten und auch ausführen.

Bezüglich der Häufigkeit der durch Operation entfernten Tumoren im kindlichen und jugendlichen Alter geben einige interessante Arbeiten der Neuzeit Aufschluss. Eine interessante Zusammenstellung der Erfahrungen, welche bei an Kindern und jungen Mädchen ausgeführten Laparotomien gemacht wurden, enthält die Arbeit von Aldiberts „die Ovariotomie beim Kinde“ (De l'ovariotomie chez l'enfant. Annal. de Gyn. et d'obst. März 1892 pag. 184). Er bespricht gesondert die Kystome und die soliden Tumoren. Aus den klinischen Beobachtungen hebt er als Besonderheiten der im Kindesalter vorkommenden Kystomen hervor, die auffallende Häufigkeit der Dermoide, das frühzeitige Aufsteigen der Kystome in die Abdominal-

höhle und deren freie Beweglichkeit. In einigen Fällen wurde eine monströse Ausdehnung des Abdomens beobachtet, wie auch mehrere Fälle von schwerster Kompressionsdyspnoe, sogar Erstickungen vorgekommen sind. Auch Komplikationen wie Ascites, Stieldrehung mit Ruptur und Peritonitis sind in jedem Alter möglich. Merkwürdig ist auch, dass in einzelnen Fällen durch die Neubildung frühzeitig Pubertät veranlasst wurde. So beobachtete z. B. Schwarz bei einem 4jährigen Kinde regelmässige Menstruation, der Uterus zeigte hiebei die Grösse, wie bei einem 20jährigen Mädchen. Die Diagnose stösst wegen der Unmöglichkeit einer kombinierten Untersuchung auf Schwierigkeiten. Aldibert notiert 42 Fälle, die sich folgendermassen auf die einzelnen Jahre verteilen:

Von	20	Monaten	bis	3	Jahren	5	Fälle
„	4	Jahren	„	6	„	1	„
„	7	„	„	9	„	11	„
„	10	„	„	12	„	7	„
„	13	„	„	14	„	18	„

In 27 dieser Fälle ist die Natur des Tumors angegeben, 17mal waren es Dermoide, 10mal glanduläre Kystome, deren grösstes 20 Pfd. wog. Fünf der operierten starben = 11,9%. 4 Todesfälle fallen in die Altersperiode von 1½—3 Jahren. Hier beträgt also die Mortalität 80%, während auf die übrigen 37 Fälle nur ein Todesfall trifft, also 2,7%. Die 13 Fälle, bei welchen solide Ovarialtumoren im Kindesalter beob-

achtet wurden, ergaben die bekannte Thatsache, dass hiebei maligne Neubildungen vorwiegen, es fanden sich:

2mal Dermoide mit sarcomatöser oder carcinomatöser Degeneration,

6 Sarcome oder Cysto-Sarcome,

3mal Carcinome,

1mal unbestimmter Natur,

1mal Fibromyom. Das Alter der Kinder betrug 4—14 Jahre. In 3 Fällen war auch hierbei anticipierte Pubertät beobachtet, alle Zeichen derselben giengen merkwürdiger Weise nach der Entfernung des Tumors zurück. Die malignen Tumoren zeichneten sich aus durch rasches Wachstum, Erregen von Ascites, Abmagerung und schwerer Alteration des Körpers selbst schon bei geringer Grösse der Neubildung. Der einzige Fall von gutartiger solider Neubildung im Ovarium bei einem Kinde betraf ein 1462 gr schweres Fibrom bei einem 8jährigen Mädchen, dasselbe genass nach der Operation. In einer anderen Arbeit sind auch die Fälle von Ovariotomien bei Kindern zusammengestellt und zwar in der Dissertation von Rothfuchs, Marburg 1892. Hier sind neben den Fällen von Aldibert noch einige andere aufgenommen, nach Angabe des Autors enthält seine Arbeit alle europäischen und amerikanischen Fälle von Ovariotomien vor dem 15. Lebensjahr. Sie umfasst 43 Fälle, ausserdem enthält sie noch 5 Fälle mit letalem Ausgang ohne Operation. Bezüglich des Vor-

kommens der einzelnen Geschwulstarten hebt auch dieser Autor hervor, dass im kindlichen Alter die Dermoide ungewöhnlich häufig sind, dass sich diese schon im fötalen Leben bilden können, wo also die Cohnheim'sche Theorie von der Entstehung der Geschwülste infolge eines Fehlers in der embryonalen Anlage von neuem bestätigt wird. Erhärtet wird diese Annahme durch einen Fall, wo man in dem Leibe eines 7monatlichen Kindes, das nur wenige Minuten lebte, mehrere Ovarialtumoren fand von cystischer Beschaffenheit. Von den soliden Tumoren ist wieder die Häufigkeit des Carcinoms hervorgehoben, in einem Falle fand man bei einem 9 Monate alten Säugling eine vom rechten Ovarium ausgehende carcinomatöse Geschwulst. Da Fälle von Ovariotomien im kindlichen und jugendlichen Alter doch immer selten sind, so will ich noch zwei derartige Fälle mitteilen, wovon der eine auf der hiesigen Frauenklinik zur Beobachtung kam. Der erstere Fall wurde in der Dissertation von Debold 1884 beschrieben, er betraf ein 5jähriges Mädchen, das mit $2^1/_2$ Jahren einen Tumor im Bauch bekam, die Geschwulst war anfangs von mässiger Grösse und zeigte an einzelnen Stellen Fluktuation, der Tumor blieb nicht nur stationär, sondern soll sich im Verlauf von 2 Jahren ganz erheblich verkleinert haben. Das Mädchen bekam dann die Masern, worauf der Tumor rapid zu wachsen anfieng und bald die ganze Bauchhöhle ausfüllte.

Durch Hinzutritt von Peritonitis trat rasch der Tod ein. Bei der Section fand man neben braunroter freier Flüssigkeit die ganze Bauchhöhle ausgefüllt von einem nahezu mannskopfgrossen soliden Tumor, der nach abwärts ins kleine Becken hinabreichte. Der Tumor hatte eine rundliche Form, höckerige Oberfläche, die mit stark ausgedehnten Gefässen durchzogen war. Er gieng vom rechten Ovarium aus, liess sich leicht aus der Bauchhöhle herausnehmen, das linke Ovarium war ganz normal. Am Durchschnitt zeigte der Tumor eine feste, derbe Beschaffenheit, von bindegewebigen Strahlen durchzogen. In der soliden Substanz waren zahlreiche hirsekorn- bis erbsengrosse glattwandige Cysten eingestreut. Zwei grössere Cysten, von denen die eine die Grösse eines Apfels erreichte, waren mit trüber, gallertartiger Masse gefüllt. Beim Bestreichen der Schnittfläche mit dem Messer blieb an letzterem reichlicher milchiger Saft hängen. Sämtliche Drüsen im kleinen Becken, sowie die mesenterialen und die retroperitonealen höher oben waren alle stark geschwellt, zum Teil carcinomatös entartet. In der Leber sassen ebenfalls einige haselnussgrosse Krebsknoten, sonst war in der Leiche nichts abnormes nachzuweisen. Die mikroskopische Untersuchung ergab hochgradiges Carcinom des rechten Ovarium, mit Metastasen in den Drüsen und der Leber.

Zum Schluss will ich noch einen in der hiesigen Klinik beobachteten Fall von Carcinoma ovarii sini-

stri bei einem 10jährigen Mädchen mitteilen, den Herr Professor von Säxinger mir ebenfalls gütigst zur Veröffentlichung überlassen hat. Der Fall betraf ein 10jähriges Mädchen, das am 25. März 1889 in die Klinik aufgenommen wurde. Nach Aussage des Vaters soll seit einem Jahre ein Grösserwerden des Bauches beobachtet worden sein. In einem Zeugnis des behandelnden Arztes heisst es: Patientin hat vor einem Jahre Peritonitis durchgemacht, jetzt macht der grosse Bauch absolut keine Beschwerden. Bei der Aufnahme präsentiert sich die kleine Patientin als ein gesundes und kräftiges Mädchen. Das Abdomen füllt ein nahezu mannskopfgrosser, harter, solider Tumor aus von glatter Oberfläche, nur an einzelnen Stellen fühlt man kleine Unebenheiten und Höcker. Der Tumor ist leicht und schmerzlos beweglich. An der linken Flanke desselben sitzt ein kleinerer, plattgedrückter, gänseeigrosser Tumor von derselben Konsistenz wie der grosse, der sich an dem grossen Tumor hin- und herschieben lässt. Schiebt man den grossen Tumor hoch unter den Rippenbogen hinauf, so empfindet Patientin Schmerzen auf der linken Seite, hier glaubt man auch durch die Bauchdecken einen straffen, gespannten Stiel durchzufühlen, der links gegen die hintere Hälfte des Tumors zieht. Auf eine Untersuchung per vaginam wird verzichtet, per rectum ist der Befund in der Narkose ein negativer. Man fühlt nur ein Segment des Tumors durch. Die Blase ist stark disloziert, 3 Quer-

finger unter dem Nabel fühlt man die Spitze des Katheters. Bei einer später vorgenommenen Untersuchung fand man den Tumor grösser, sonst zeigte er dieselben Verhältnisse, nur war diesmal die Blase bei weitem nicht so nach oben disloziert, wie früher. Die Untersuchung per vaginam in der Narkose war wegen der Enge der Scheide schwer, beim Hinaufschieben des Tumors geht die kleine Vaginalportion mit und die ganze Scheide wird wie ein Schlauch straff angespannt. Eine Sonde konnte man wegen der Enge der Vagina nicht einführen. Die Diagnose wurde auf einen malignen Tumor gestellt; die Frage, ob derselbe vom Ovarium oder vom Uterus ausgeht, dagegen unentschieden gelassen. Mit Berücksichtigung der grossen und leichten Beweglichkeit des Tumors und des guten Ernährungszustandes der kleinen Patientin, entschloss man sich zur Operation. Nach Eröffnung der Bauchhöhle sieht man das von grossen Gefässen durchzogene Netz wie eine Schürze über den Tumor ausgebreitet und mit demselben verwachsen. Dasselbe wird vom Tumor losgelöst und in Massenligaturen unterbunden. Es zeigt sich, dass der Tumor vom linken Ovarium ausgeht, der Stiel ist torquiert, sehr blutreich und dünn. Nach Unterbindung desselben, wird der Tumor leicht aus der Bauchhöhle entfernt; der schon makroskopisch wie ein Carcinom sich präsentiert. Einzelne blutende Stellen am Netz werden sorgfältig unterbunden, was ziemlich Zeit in Anspruch

nimmt. Im Netz sieht man 3 – 4 bohnengrosse, weisse Krebsknoten. Dauer der Operation 1½ Stunden, wegen der Blutstillung im Netz so verzögert. Unmittelbar nach der Operation beginnt der Puls, der während der Operation stets gut war, schlechter zu werden, die Patientin sieht schlecht aus, jammert viel, erholt sich stets vorübergehend wieder, stirbt aber bald an Collaps. Bei der im Hause vorgenommenen Section fand man in der Bauchhöhle kein Blut, die zahlreichen Ligaturen haben alle gut gehalten, in der Bauchhöhle war wenig gelbliche Flüssigkeit vorhanden, an verschiedenen Stellen des Netzes wurden noch weitere bohnen- bis haselnussgrosse Krebsknoten gesehen.

Als Todesursache musste man Choc annehmen, da unmittelbar nach der Operation die Herzthätigkeit abnorm zu werden anfieng und bald die übrigen Erscheinungen des Choc sich einstellten. Der Verbrauch an Chloroform und Äther aa betrug zusammen 55 gr. Die Untersuchung des Tumors ergab Carcinom des linken Ovarium, das rechte und der Uterus waren normal.